Aus der Inneren und Nervenklinik des Städtischen Krankenhauses Mainz
(Vorstand: Professor Dr. Deusch)

Zur Frage der lymphatischen Reaktion

Inaugural-Dissertation

zur

Erlangung der Doktorwürde in der gesamten Medizin

verfaßt und einer

Hohen medizinischen Fakultät der Bayerischen
Ludwig-Maximilians-Universität zu München

vorgelegt von

Hermann Hochgesand
aus Mainz

München 1938
Universitäts-Buchdruckerei von Dr. C. Wolf & Sohn

Aus der Inneren und Nervenklinik des Städtischen Krankenhauses Mainz
(Vorstand: Professor Dr. Deusch)

Zur Frage der lymphatischen Reaktion

Inaugural-Dissertation

zur

Erlangung der Doktorwürde in der gesamten Medizin

verfaßt und einer

Hohen medizinischen Fakultät der Bayerischen
Ludwig-Maximilians-Universität zu München

vorgelegt von

Hermann Hochgesand
aus Mainz

München 1938
Universitäts-Buchdruckerei von Dr. C. Wolf & Sohn

Gedruckt mit Genehmigung der Medizinischen Fakultät
der Bayer. Ludwig-Maximilians-Universität zu München

Referent:
Professor Dr. Deusch-Mainz

Tag der mündlichen Prüfung:
24. Januar 1938

R. UNIV.
BIBLIOTHEEK
LEIDEN

Inhaltsangabe

1. Beschreibung und Symptomatologie der lymphatischen Reaktion
2. Die verschiedenen Theorien zur Ätiologie der lymphatischen Reaktion in zeitlicher Folge
3. Beschreibung und Epikrise von vier hier beobachteten Krankheitsbildern mit hoher Lymphocytose
4. Versuch der Erklärung und Schlußfolgerungen
5. Zusammenfassung
6. Vier Tabellen zu den Fällen. Lymphocytenkurven und Blutbilder
7. Literaturverzeichnis
8. Lebenslauf

Digitized by the Internet Archive
in 2026

https://archive.org/details/IA41554005_0122

Im Jahre 1907 beschrieb *Türk* zum ersten Male ein Krankheitsbild mit einer starken Lymphocytose nach akutem Infekt, das er als lymphatische Reaktion bezeichnet hat. Bis heute sind anschließend eine große Zahl ähnlicher Fälle veröffentlicht worden, die zu mannigfacher Deutung dieser lymphatischen Reaktion geführt haben.

Wir verstehen gemeinhin heute unter dieser Erkrankung das Auftreten einer hochgradigen Lymphocytose bei gleichzeitiger Erhöhung der Gesamtzahl der weißen Blutkörperchen im Anschluß an einen Infekt irgendwelcher Art. Hinzu kommen klinisch als Symptome Fieber, Milz-, Leber- und Lymphdrüsenschwellungen, die letzteren zum Teil in generalisierter Form. Es werden Fälle mit weit über 90% Lymphocyten beschrieben bei etwa 30000 Gesamtleukocyten. Die größte Lymphocytenzahl findet sich bei der lymphatischen Reaktion auf der Höhe des Infektes, im Gegensatz zu der bekannten postinfektiösen Lymphocytose, die erst nach Abklingen des Infektes als Ausdruck der Heilung auftritt.

Der Name lymphatische Reaktion kommt von dieser unerwarteten, atypischen Reaktionsweise des Blutes, wobei statt einer an sich zu erwartenden Lymphopenie eine starke Lymphocytose auftritt.

Das rote Blutbild ist in der Regel nicht verändert, ebenfalls nicht die Zahl der Trombocyten. Die Monocyten sind in manchen Fällen vermehrt, ebenso wie die Zahl der Eosinophilen. Die Granulocyten zeigen oft eine zum Teil erhebliche Linksverschiebung. In der Morphologie des Lymphocytenbildes werden von manchen Autoren *(Stepp-Wendt, Naegeli, Schwarz)* verschiedene Formen unterschieden, große und kleine Zellen, solche mit großem Plasmaleib, andere mit kleinem Plasmaschaum, besonders dunkel sich färbende, die Kerne zum Teil gelappt und mit Vakuolen versehen. Kurz, es wird von einer besonderen Buntheit des Blutbildes der Lymphocyten gesprochen, das typisch sein soll für die Erkennung der lymphatischen Reaktion. Alle Autoren sind sich jedoch darin einig, daß aus dem Blutbild allein keine eindeutige Diagnose zu stellen ist, bis auf *Naegeli,* der

als einziger diese beschriebenen Formen wesentlich zur Differentialdiagnose heranzieht, und danach die richtige Diagnose stellen zu können glaubt.

Fieber gehört in den meisten Fällen zu dem Bild der lymphatischeu Reaktion und zwar oft bis zu 40 Grad. Es hält manchmal bis zn 10 Tagen an und kann remittierend sein, jedoch sind auch Fälle beschrieben worden mit ganz geringem Temperaturanstieg, ja ganz ohne Fieber.

Als weiteres Symptom kommt die Angina dazu, die teils als lagunäre, teils als diphtherische, teils mehr als Plaut-Vincent'sche Form auftritt. Es finden sich jedoch, besonders in der letzten Zeit, wiederholt Fälle, denen die Angina fehlt oder doch nicht sicher nachgewiesen werden konnte, sodaß die alte Theorie, daß die ganze Krankheit überhaupt mit einer Angina beginne, ja von ihr ausgehe, angezweifelt wird. Sie wird zum Teil als sekundäre Erscheinung, als Ausdruck des Darniederliegens der Abwehrfunktion des Körpers, teils als einen den Lymphdrüsenschwellungen analogen Vorgang aufgefaßt.

An Drüsenschwellungen findet man generelle Vergrößerung aller Lymphdrüsen des Körpers, jedoch verhältnismäßig selten. Häufiger finden sich nur lokale Lymphdrüsenschwellungen. Meistens sind die der Hals- und Kopfpartie geschwollen, besonders entlang dem Verlauf des Musculus Sterno-cleidomastoideus und die Drüsen der Achselgegenden. Seltener sind Vergrößerungen der Leber, der Milz oder beider Organe zusammen, wobei die Schwellung dasselbe Ausmaß erreichen kann, wie bei der echten lymphatischen Leukämie. Recht wenig kommen Lymphknotenschwellungen in den unteren Extremitäten vor. An Komplikationen sind Leber- und Milzparenchymschäden beschrieben worden, außerdem Nierenschädigung in der Form der Herdnephritis.

Die lymphatische Reaktion ist eine Erscheinung, die wir meist bei jugendlichen Personen beobachten, insbesondere bei Kindern. Die meisten bekannten Kranken waren nicht älter als 30 Jahre. Diese Tatsache gibt Veranlassung zu einer Theorie für die Entstehung der lymphatischen Reaktion, auf die noch weiter unten einzugehen ist.

Von wesentlicher Bedeutung für die Entscheidung, ob lymphatische Reaktion oder Leukämie ist und bleibt der Krankheitsverlauf. Die lymphatische Reaktion endet niemals tödlich, sie geht, im Gegensatz zu der mit ihr so oft im Anfangsstadium verwechselten lymphatischen Leukämie, immer in völlige Heilung über. Die klinischen Erscheinungen gehen verhältnismäßig sehr bald zurück, der pathologische Blutbefund ist in längstens 2 Jahren verschwunden. Ein großer Teil der beschriebenen Fälle werden, wie auch viele Autoren offen zugeben, erst am Verlauf diagnostiziert.

Pathologisch-anatomisch ist ebenfalls nicht immer ein Anhalt für die Differentaldiagnose zu gewinnen, man fand bei der histologischen Untersuchung von exstirpierten Lymphknoten immer nur eine hyperplastische Lymphadenitis mit Vermehrung der zelligen Elemente in der Follikularsubstanz und einen Sinuskatarrh mit Schwellung und Wucherung der Endothelien.

Lymphatische Reaktionen treten nach, beziehungsweise bei allen möglichen akuten Infektionen auf. Am häufigsten immer noch nach einer Angina, dann nach Strepto- und Staphylomykosen, bei Röteln, bei der *Haberfeld*'schen Zeckenkrankheit, bei Grippe, Pneumonie, Lungentuberkulose, Scharlach, Varizellen, Parotisis epidemica, Typhus und Serumkrankheit.

Experimentell läßt sich manchmal eine lymphatische Reaktion durch parenteale Eiweißzufuhr auslösen, sie tritt auch ab und zu nach Salvarsan- und Quecksilberbehandlung der Lues auf.

Welches sind nun die Theorien und Deutungsversuche für diese merkwürdige Reaktion des lymphatischen Apparates, die man bisher gegeben hat?

Türk, der ja als erster das typische Krankheitsbild beschrieben hat, sucht die Ursache dieses unerwarteten Erscheinens einer Lymphocytose bei Infektionskrankheiten, welche sonst mit einer neutrophilen Leukocytose einhergehen, in einer Verkümmerung des Granulocytenapparates, den Mechanismus, in einem dafür ersatzmäßigen Eintreten des lymphatischen Apparates durch erhöhte Bildung und Ausschwemmung von Lymphocyten in die Blutbahn. Außerdem mißt er der

Konstitution und dem Alter ausschlaggebende Bedeutung zum Auftreten einer lymphatischen Reaktion bei.

Dazu ist zu sagen, daß bis heute von einer konstitutionellen Verkümmerung des Granulocytenapparates nichts bekannt ist, und die Tatsache, daß die eigentliche Funktion der Lymphocyten noch bis heute unbekannt ist, ein Ersatz der Leukocyten durch Lymphocyten also nicht recht zu verstehen ist. *Türk* und andere Autoren stellten sich die Sache so vor, daß ein gewisser Personenkreis und zwar die des Status thymo-lymphaticus immer auf einen bestimmten Infekt mit einer lymphatischen statt granulocytotischen Reaktion antworten. Diese Theorie erwies sich aber als unhaltbar, da durch *Deussing* in vielen Fällen nachgewiesen werden konnte, daß bei Kindern, die eine lymphatische Reaktion gerade durchgemacht hatten, auf intravenöse Collargolinjektionen statt der jetzt erwarteten erneuten lymphatischen Reaktion, eine ganz normale Neutrophilie auftrat. Dasselbe Phänomen konnte *Baar* durch intramuskuläre Milchinjektion erreichen. Außerdem wurden bei der Mehrzahl der Fälle überhaupt kein Anhalt für eine lymphatische Konstitution gefunden.

Trotzdem wird von den meisten Autoren die Bedeutung der Konstitution, im Hinblick auf deren Einfluß bei anderen Blutkrankheiten, wie bei der Sichelzellenanämie, dem familiären Ikterus, der familiären Polycytämie, der Chlorose und anderer nicht ohne weiteres abgelehnt.

In neuerer Zeit bricht sich die Annahme eines spezifischen lymphotropen Virus immer mehr Bahn, wenn es auch noch nicht gelungen ist, ein besonderes Virus dafür verantwortlich zu machen, sind doch die meisten Blutkulturen bei einer lymphatischen Reaktion steril. Das heißt, wenn man die zum Teil gefundenen verschiedenartigsten Bakterien und auch besonders die Spirillen und fusiformen Stäbchen als sekundäre Infektion auffaßt. Eine Übertragung von Mensch zu Mensch ist noch nicht gelungen. Es sind zwar in Amerika ganze Epidemien unserer Krankheit beschrieben worden, es handelte sich dabei aber sicher um Monocytenanginen oder *Pfeiffer*'sches Drüsenfieber, Krankheiten, die ja sehr schwer zu unterscheiden bezw. zu verwechseln sind. *Marchand* ist der erste, der von einer speziellen Eigentümlichkeit der Infektion spricht, die unter Voraussetzung einer

bestimmten Disposition zur lymphatischen Reaktion des Blutes führt. Derselben Ansicht sind *Naegeli, Hopmann* und *Stepp* und *Wendt.* Letztere sprechen von einer direkten Indentität der lymphatischen Reaktion mit dem *Pfeiffer'*schen Drüsenfieber, dessen Übertragung vom Kind auf den Erwachsenen auch von *Glanzmann* beobachtet wurde. Dabei ist die Möglichkeit der Verwandtschaft der lymphatischen Reaktion mit anderen Blutkrankheiten zu erwähnen. So schreibt *Lenhartz,* daß die lymphatische Angina, die Monocytenangina und die Agranulocytose in ätiologischer Beziehung nahe verwandt, vielleicht sogar identisch seien, das heißt, es bestehe nur ein gradueller Unterschied dieser genannten Erkrankungen. Die erstere Reaktion bedeutet nach ihm eine besondere Äußerung des lymphatischen Apparates auf einen spezifischen Reiz, der wahrscheinlich in einem besonderen Infekt zu suchen ist. Er erwähnt die Möglichkeit, ob nicht die akute lymphatische Leukämie nahe Beziehungen zu dieser Erkrankung hat. Der gleichen Ansicht ist in neuester Zeit *Königsberger,* der glaubt, daß derselbe Erreger bei dem einen Menschen eine lymphatische Reaktion, bei dem anderen eine echte lymphatische Leukämie verursacht. Nach *Pritain* und *Stein* besteht ebenfalls nur ein gradueller Unterschied bei beiden Erkrankungen. Die gleiche Ansicht ist bei *Brogsitter* zu finden, nach ihm ist es denkbar, daß bei einer kleineren Menge und geringerer Virulenz der Erreger eine lymphatische Reaktion, bei größerer Bakterienzahl und stärkerer Virulenz eine lymphatische Leukämie auftrit. Ein Übergang von einer lymphatischen Reaktion in eine echte Leukämie, die letal endigte, ist bisher noch nicht beobachtet worden.

Nach dem Gesagten wird es klar, daß wir trotz der vielen Beobachtungen, die vorliegen, auf der Suche nach der eigentlichen Ursache immer noch im Dunkeln tappen. *Emil Schwarz* schreibt am Ende seiner umfassenden Arbeit über diese Frage: „So, wie die Lage der Dinge heute durchschaut werden kann, sind die Bedingungen für das Auftreten einer abnormen Blutreaktion im Einzelfalle, kaum in den uns geläufigen Umständen zu suchen. Es liegen vielmehr gewiß höchst verwickelte und mannigfache Bedingungskomplexe vor, so daß es besser ist, sich einstweilen bescheiden auf unser Nichtwissen zurückzuziehen.

Auf die Differentialdiagnose der lymphatischen Reaktion soll unten gelegentlich der Besprechung unserer Beobachtungen eingegangen werden. Dazu 4 Fälle aus der Mainzer Klinik:

Fall 1. 29 Jahre.

Anamnese: An Kinderkrankheiten kann Pat. sich nicht mehr erinnern. 5. Jahr vor Aufnahme Gelenkrheumatismus.

Seit 8 Tagen regelmäßig abends Fieber, Mattigkeit. Appetit schlecht. Gewichtsabnahme. Kein Husten, kein Auswurf. Nachtschweiße. Wird wegen Verdacht einer Lungentuberkulose an einen Spezialarzt, von diesem wegen neu hinzugekommener Schmerzen in der Nabelgegend und schwarzen Stühlen wegen Verdacht auf Magenulcus eingewiesen. Sonst nie Magenschmerzen gehabt, kein Erbrechen, kein Sodbrennen. Stuhl o. B. Klagt bei der Aufnahme über Hitze und allgemeine Mattigkeit. Erst bei der Untersuchung gibt er an, seit einigen Tagen, einen bis dahin nicht bewerteten Schmerz in der linken Achsel verspürt zu haben. Auf ausdrückliches Befragen versichert er in der letzten Zeit keine Halsschmerzen gehabt zu haben. Kein Alkoholabusus, Nikotin mäßig, keine Geschlechtskrankheiten. Pat. führt als Reisevertreter ein ziemlich unregelmäßiges Leben, ist aber scheinbar besonderen beruflichen Gefahren nicht ausgesetzt.

Befund: Großer, schlanker Mann in gutem Allgemeinzustand. Haut und sichtbare Schleimhäute gut durchblutet. Keine Hautveränderungen. Sensorium frei. Kopf o. B. Gepflegtes Gebiß, Zunge nicht belegt, feucht. Rachen, insbesondere Tonsillen, ohne pathologischen Befund.

Hals: Keine Struma, keine Drüsenschwellungen. Thorax: lang, schmal, gut gewölbt, gute Atemexkursionen. Schlüsselbeingruben angedeutet, links wie rechts. In beiden Achselhöhlen sind einige bis bohnengroße Drüsen tastbar. Links ist eine bohnengroße, der seitlichen Brustwand anliegende, gut verschiebliche Drüse zu fühlen, die deutlich empfindlich ist.

Herz und Lungen ohne krankhaften Befund.

Abdomen: Leib weich, gut eindrückbar. Diffuse Empfindlichkeit der Oberbauchmitte. Kein Tumor oder pathologische Resistenz palpabel. Leber überragt nicht den Rippenbogen, die Milz reicht gut 2 Quer-

finger über ihn hinaus, sie ist von derber Konsistens. Die Untersuchungen über Magensaftacidität, Blutsenkung, Blutdruck, Wassermann'sche Reaktion, Sachs-Georgi ergeben normale Werte. Die angesetzte Blutkultur blieb steril. Eine genaue Röntgenkontrolle des Thorax ergibt ebenfalls keinen krankhaften Befund.

Verlauf:

Die genaue Temperaturkontrolle ergibt im Anfang eine regelmäßige Kurve. Intermittierendes Fieber, mit dem Höhepunkt von 38,8 Grad abends zwischen 20—22 Uhr. Patient fühlt sich dabei verhältnismäßig wohl. Nach Chiningaben per os langsames Abklingen des Fiebers und am 10. Tag ist der Patient fieberfrei, um es auch für die ganze Dauer der Erkrankung zu bleiben. Zu dieser Zeit ist die Milz noch immer vergrößert, die Lymphdrüsen in der Achsel noch schmerzhaft. Nach 14 Tagen ist die Milz eben noch palpapel, die Lymphdrüsen nicht mehr schmerzhaft und nennenswert vergrößert.

Am 26. Krankheitstage wird der Patient entlassen, Milztumor ist völlig zurückgegangen, normale Blutsenkungsgeschwindigkeit und 2 kg. Gewichtszunahme. Die Blutbilder siehe Tabelle 1.

Patient wird im Verlauf von über 6 Jahren immer wieder nachuntersucht, es finden sich klinisch keine krankhaften Veränderungen, immer Wohlbefinden, immer gearbeitet. Blutbilder der Nachuntersuchungen siehe ebenfalls Tabelle 1.

Das Blutbild des $4^1/_2$jährigen Sohnes wurde ebenfalls interessehalber untersucht und ergab folgende völlig normale Werte:

67 % Hb.
4,0 Mill. Erytro
0,8 Färbeindex
1,5 % Stabkernige
45 % Segmentkernige
0,5 % Basophile
1,5 % Eosinophile
49 % Lymphocyten
1,5 % Monocyten
5700 Leukocyten

Epikrise zu Fall 1

Im Vorstehenden handelte es sich um ein Krankheitsbild, das ohne einer vorausgegangenen Angina mit akut einsetzendem Fieber begann, und starke lokalisierte Lymphdrüsenvergrößerung und einen großen Milztumor aufwies. Im Blutbild zeigte sich eine starke Lymphocytose

Tabelle 1.

Lymphocytenkurve und Blutbilder zu Fall 1.

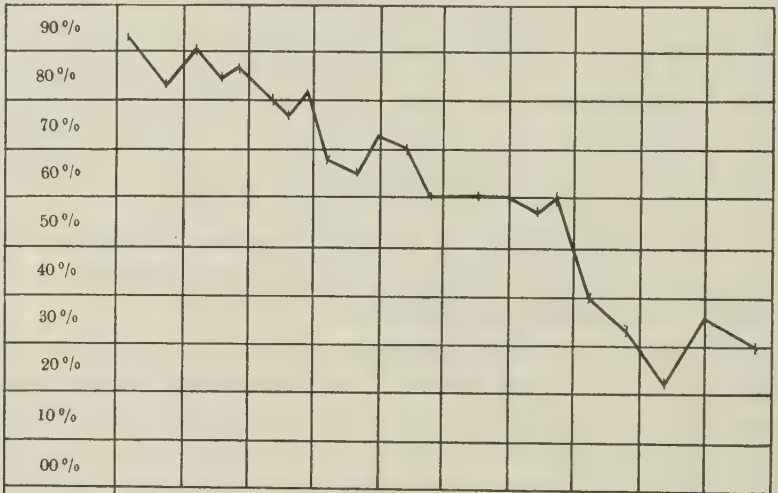

Krankheitstag	5.	10.	15.	20.	25.	30.	35.	½	3	6 J.
Leuco.	14.2	14.0	11.0	10.0	6.0	6.0	7.0	7.0	7.1	9.7
Lympho.	93 %	84 %	73 %	60 %	60 %	60 %	32 %	37 %	73 %	30 %
Basoph.				1 %	2 %		1 %			
Eosino.	1 %				4 %		3 %	2 %	2 %	2 %
Segment.	5 %	12 %	15 %	22 %	27 %	25 %	32 %	55 %	50 %	66 %
Mono.	1 %	3 %	4 %	4 %	7 %	6 %	4 %	11 %	6 %	2 %
Erythro.	3.8			4.2		5.2				5.3
Hb.	70 %			80 %		100 %				90 %

mit gleichzeitiger enormer Vermehrung der Leukocytengesamtzahl. Die Lymphocyten selbst waren alle von kleiner Form. Das Fieber dauerte etwa 14 Tage, es bestanden vorher Prodromalsymptome, wie allgemeine Mattigkeit und Appetitlosigkeit. Zu Beginn fand sich eine Lymphocytose von 93 %, die sich dann mit dem Abfall des Fiebers

langsam wieder der Norm näherte. Das Blutbild veränderte sich in der nachträglichen Beobachtungszeit von 5 Jahren niemals im Sinne einer erneuten Reaktion. Auffällig war das immer verhältnismäßig gute allgemeine Befinden während der Krankheitsdauer.

Nachdem eine Tuberkulose im Anfang klinisch und röntgenologisch ausgeschlossen war, muß nach dem ganzen Symptomen- und Blutbild mit einer echten lymphatischen Leukämie gerechnet werden. Erst durch den langen Verlauf und den Ausgang in völlige Heilung konnte die Schlußdiagnose, lymphatische Reaktion, gestellt werden. Dunkel bleibt die Ätiologie, da sonst kein anderer Infekt nachgewiesen werden konnte, insbesondere da auch die Blutkultur steril blieb, muß man hier das Vorhandensein eines spezifischen lymphotropen Virus annehmen. Der Fall ist ganz ähnlich einem von *Stepp-Wendt* beschriebenen, bei dem allerdings eine Angina im Verlauf der Krankheit hinzukam und als Sekundärinfektion aufgefaßt wurde.

Fall 2, 14 Jahre

Patientin war angeblich früher nie krank gewesen. Vor 3 Tagen erkrankte sie mit Fieber und Halsschmerzen, Nasenbluten, Zahnfleischblutungen und Auftreten von Blutflecken an Brust, Bauch, Rücken, Armen und Beinen.

Befund: Schlankes, wenig entwickeltes Mädchen in mäßigem Allgemeinzustand. Zunge belegt und trocken. Am Zahnfleischrand Blutgerinnsel. Die Tonsillen sind schmierig, eitrig und blutig belegt, geschwollen. Beiderseits etwa bohnen- bis kirschgroße Drüsenschwellungen am Hals. Lunge und Herz ohne krankhaften Befund. Abdomen: Leib weich, die Leber ist nicht vergrößert. Es ist ein derber Milztumor zu palpieren, er überragt den Rippenbogen um 2 Querfinger. Extremitäten: An Brust, Bauch, Rücken und besonders an den Beinen und Armen stecknadelkopf- bis linsengroße Blutflecken, in der Gegend der Fußknöchel zum Teil konfluierend. Gelenke und Nervensystem ohne besonderen Befund. Temperatur im Anfang bis 39,0 Grad. Puls 130 Schläge in der Minute.

Verlauf: Die Kranke ist nach 5 Tagen fieberfrei, die Zahnfleischblutung steht, der Tonsillenbelag geht gut zurück, ebenfalls die Milzschwel-

lung. Die beschriebenen Blutflecken sind fast völlig verschwunden. Gutes Allgemeinbefinden. Die anfänglich vorhandene starke Trompopenie hat sich weitgehend normalisiert.

Am 7. Tag erneuter Fieberanstieg mit Auftreten eines urticariellen nicht juckenden Exanthemes, dabei werden gleichzeitig Klagen über Herzklopfen geäußert.

Am 13. Tage ein dritter Temperaturanstieg auf 40,0 Grad mit gleichzeitigem polyarthritischem Schub in beiden Hüftgelenken, Schultergelenken, sowie im rechten Hand- und Ellenbogengelenk. Die Leukocytose ist inzwischen zurückgegangen. Gutes Allgemeinbefinden bei gutem Appetit.

Am 25. Krankheitstage wird die Patientin als geheilt entlassen, es ist kein Milztumor und keine Gelenkschwellungen mehr vorhanden. Leises systolisches Geräusch über der Mitralis.

Bei der nach 2 Monaten erfolgten Nachuntersuchung ist die Patientin ausgezeichnet erholt und weist starke Gewichtszunahme auf. Blutbilder siehe Tabelle 2.

Epikrise zu Fall 2.

Es handelte sich um ein Krankheitsbild, das mit einer schweren Angina, mit schmierig, eitrig belegten Tonsillen und hohen Anfangstemperaturen anfing. Es fanden sich Drüsen- und Milzschwellungen Außerdem eine hämorrhagische Diathese von kurzer Dauer. Im ganzen hat die Patientin 3 Fieberattacken durchgemacht, die erste ging mit einer Leukämoidenreaktion des Blutbildes und Trombopenie einher, bei dem zweiten Anstieg trat ein urticariell aussehendes, nicht jukkendes Exanthem auf, gleichzeitig wurde über Herzklopfen geklagt. Der dritte und letzte Fieberanstieg erfolgte mit einem gleichzeitigen polyarthritischen Schub.

Auf Grund des Zustandbildes bei der Einlieferung und des ganzen Blutbildes mußte damals ebenfalls der Verdacht auf eine akute lymphatische Leukämie geäußert werden. Da das Fieber jedoch sehr schnell absank, die hämorrhagische Diathese verschwand und das Blutbild ebenfalls langsam zur Norm zurückkehrte, konnte von dieser Diagnose abgegangen werden.

Wenn man das vorliegende Krankheitsbild überblickt, kommt man zu der Überzeugung, daß es sich um einen allgemeinen Infekt gehandelt haben muß, der, von einer eitrigen Tonsillitis ausgehend, zunächst eine lymphatische Reaktion mit starker Haut- und Schleim-

Tabelle 2.

Lymphocytenkurve und Blutbilder zu Fall 2.

Die Leukocyten in Tausendern!

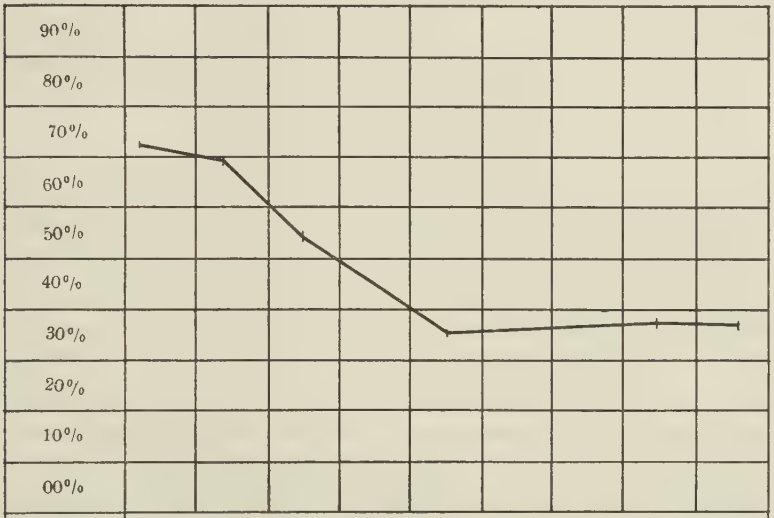

Krankheitstag	5.	10.	15.	20.	25.	30.	35.	40.	nach 2 M.
Leuco.	15.6	7.6	8.0		6.0			6.4	7.5
Lympho.	72%	69%	54%		36%			38%	38%
Basoph.								1%	
Eosino.					2%			1%	1%
Myelo.									
Jugendl.	12%	10%	15%		6%			5%	3%
Segment.	14%	18%	29%		51%			49%	57%
Mono.	4%	3%	2%		5%			6%	1%
Erythro.	3.8	3.8	3.0		4.4			4.2	4.8
Hb.	70%	58%	67%		74%			75%	85%

hautblutung, dann im weiteren Verlauf eine rheumatische Polyarthritis und eine Endo- und Myocarditis hervorrief. Das Virus schädigte also sowohl den lymphatischen Apparat wie auch das Knochenmark (sekundäre Anämie und Trombopenie).

Dabei muß die Frage offen bleiben, ob eine auftretende Lymphocytose wirklich eine Schädigung des Organismus bedeutet, oder ob sie nicht entsprechend der *Schilling*'schen Auffassung einer Lymphocytose als Heilphase, d. h. als eine Heilreaktion des Körpers anzusehen ist. Es ist ja doch der Unterschied zwischen der normalen Lymphocytose und der lymphatischen Reaktion nur ein gradueller. Da aber, wie schon oben erwähnt, die eigentliche Aufgabe der Lymphocyten noch unbekannt ist, kann diese Frage zur Zeit nicht beantwortet werden. In Ausführung dieses Gedankens wäre dann die Lymphocytose der Leukämie ein Umschlag ins pathologische Geschehen, der es dem Körper unmöglich macht, sich wieder zu erholen.

Fall 3, 18 Jahre.

Anamnese: Der Patient gibt an, außer Kinderkrankheiten vorher niemals ernstlich krank gewesen zu sein. Seit etwa 14 Tagen bemerkt er plötzlich einsetzende Schmerzen in der linken Schulter und im linken Ellenbogengelenk. Dann Mitbeteiligung der linken Hüft-, Knie- und Fußgelenke, Übergreifen auf die Gelenke des rechten Fußes. Er klagt außerdem über unbestimmte Schmerzen im Bauch.

Befund: Sehr anämisch aussehender junger Mann in mittlerem Ernährungs- und Körperzustand. Sichtbare Schleimhäute blaß. Die Zunge ist blaß und leicht belegt. Die Tonsillen sind nicht verändert. Gebiß gepflegt. Herz und Lunge ohne pathologischen Befund. Abdomen: Bauchdecken straff, Leber und Milz sind nicht vergrößert. Extremitäten: Die Gelenke sind nicht geschwollen und nicht gerötet. Bei passiver Bewegung Schmerzhaftigkeit in den großen Gelenken, besonders des linken Armes.

Verlauf: Im Verlauf von 155 Krankheitstagen traten zahlreiche Schübe von Polyarthritis rheumatica auf mit sich entwickelnder schwerer Endocarditis. Nach dieser Zeit trat der Exitus letalis auf durch Versagen des Herzens.

Sektionsbefund:

1. Leukämischer Milztumor. 2. Schwellung des mesenterialen Lymphknoten. 3. Rotes Knochenmark. 4. Fettige Degeneration des Myocards. 6. Dilatation der linken Kammer. 6. Stauungsleber. 7. Lungenoedem.

Diagnose: Lymphatische Leukämie. Blutbilder siehe Tabelle 3.

Tabelle 3.

Lymphocytenkurve und Blutbilder von Fall 3.

Die Leukocyten in Tausendern!

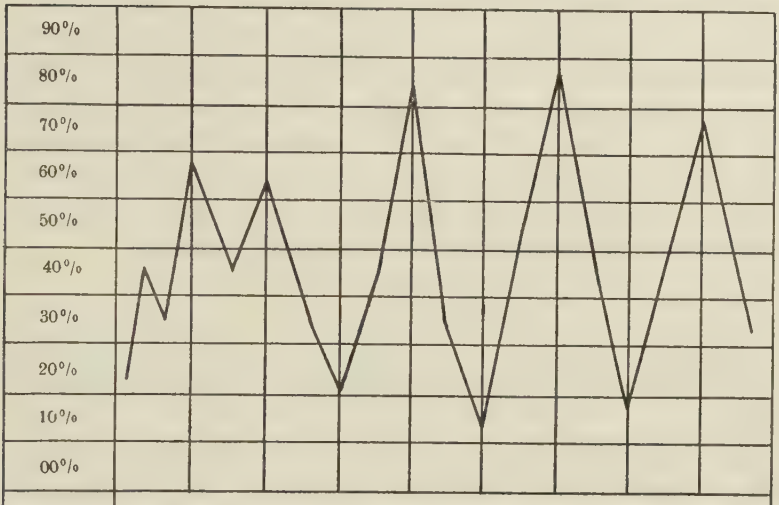

Krankheitstag	3.	53.	79.	95.	124.	155.	198.	225.	235.
Leuco.	25,6	48,8	33,3	7,9	36,0	13,6	40,0	11,3	44,0
Lympho.	23%	66%	64%	20%	84%	13%	87%	19%	77%
Basoph.	1%	1%		1%					
Eosino.	4%		2%		1%	1%		2%	4%
Segment.	65%	16%	30%	58%	12%	84%	12%	76%	19%
Mono.	3%	2%		4%		2%	1%	3%	
Erythro.	4,2	2,4	3,0	2,4	1,8	2,3	1,5	2,4	1,2
Hb.	84%	50%	71%	59%	42%	71%	37%	32%	25%

Epikrise zu Fall 3.

Interessant ist dieser Fall durch sein Blutbild. Es zeigt sich parallel mit den einzelnen polyarthritischen Schüben eine ebenfalls in Intervallen auftretende immer stärker werdende lymphatische Reaktion. Die Lymphocyten erreichten zum Teil Werte bis zu über 90 % bei einer Gesamtleukocytose von über 90000. In den fieber- und arthritisfreien Zeiten sinken beide Kurven stark, zum Teil bis unter die Norm, ab. Außerdem bildete sich eine immer stärker

zunehmende sekundäre Anämie aus, die zum Schluß Werte von 0,9 Millionen Erythrocyten und 23% Hb. aufwies.

Man mußte bei der Betrachtung dieses Falles annehmen, daß ein, durch eine unbekannte Pforte in den Körper eingedrungenes Virus, da ja auch hier keine Angina vorausgegangen war, neben der Polyarthritis diese eigenartige lymphatische Reaktion, die den polyartrithischen Schüben parallel ging, hervorgerufen hat. Die stetig zunehmende Anämie und die lange Krankheitsdauer ließ jedoch mit der Zeit die Frage auftauchen, ob es sich in diesem Fall nicht um eine echte Leukämie handelt. Der Sektionsbefund klärte dann mit dem typischen leukämischen Milztumor, der Schwellung der mesenterialen Lymphknoten und der Degeneration des Knochenmarkes die Diagnose zu Gunsten der lymphatischen Leukämie.

Fall 4, 57 Jahre.

Anamnese: Als junges Mädchen Lungenspitzenkatarrh, der jetzt völlig abgeheilt ist. Öfters Magenbeschwerden. Oft abgespannt, überarbeitet.

Etwa 1 Monat vor Aufnahme abends plötzlich erkrankt. Angeblich Grippe! Hohes Fieber nach Schüttelfrost, keinen Husten, keinen Auswurf. Große Mattigkeit, zeitweise Trübung des Sensorismus.

Befund: Zarter Körperbau, blasse Gesichtsfarbe, sichtbare Schleimhäute schlecht durchblutet. Skleren leicht gelblich. Zunge belegt, Rachen insbesondere Tonsillen ohne pathologischen Befund. Brustkorb schmal, flach, Wirbelsäule leicht kyphotisch. Lungen: Geringe Schallverkürzung über dem unteren Drittel des linken Oberlappens. Keine Raschelgeräusche. Herz o. B. Abdomen: Bauchdecken schlaff, Leber etwa 3 cm über den Rippenbogen ragend, Milz derb, überragt den Rippenbogen um etwa 2 cm. Drüsenschwellungen: Eine derbe nicht schmerzhafte, etwa kleinbohnengroße Drüse in der Supraclavikulargrube. Einige nicht schmerzhafte Drüsen am linken Kieferwinkel.

Verlauf: Am 9. Krankheitstage ist die Temperatur zur Norm abgefallen, die Patientin fühlt sich subjektiv besser, aber noch sehr schwach. Leber- und Milzschwellungen zurückgegangen. Am 17. Krank-

heitstage sind Leber- und Milzschwellungen nicht mehr nachzuweisen, Drüsenschwellungen, soweit vorhanden, verschwunden. Patientin erholt sich weiterhin gut. Am 30. Krankheitstage wird die Patientin in gutem Allgemeinzustand entlassen. Klinische Erscheinungen sind keine mehr vorhanden. Eine anfangs vorhandene sekundäre Anämie hat sich weitgehend zurückgebildet. Eine Nachuntersuchung nach weiteren 4 Monaten ergibt eine Zunahme der Lymphocytose auf 90% bei 7500 Gesamtleukocyten. Die sekundäre Anämie hat wieder zugenommen.

Blutbilder siehe Tabelle 4.

Tabelle 4.

Lymphocytenkurve und Blutbilder zu Fall 4.

Die Leukocyten in Tausendern!

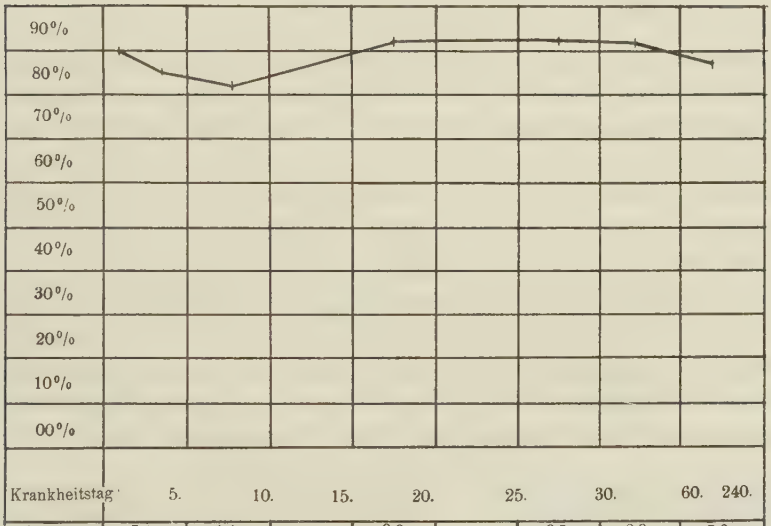

Leuco.	7,1	4.4		9,0		9,5	8.9	7.0
Lympho.	90%	82%		92%		92%	91%	88%
Basoph.		2%						
Eosino.								
Segment.	1%	4%		4%		3%	4%	10%
Mono.	9%	12%		4%		5%	5%	2%
Erythro.	3.6	3,4		3.2		4,2	3,8	3.4
Hb.	55%	65%		64%		83%	81%	76%

Epikrise zu Fall 4.

Es handelte sich um ein Krankheitsbild, das vor etwa einem Monat mit einer etwas fraglichen Grippe begann, um dann mit hohen Temperaturen und schwerem Allgemeinzustand zur Aufnahme zu kommen. Im Anfang zeigte das Blutbild außerordentlich hohe Lymphocytenzahlen bei normaler Gesamtleukocytenzahl. Im Zeitraum von etwa 10 Tagen ging mit Rückgang des Fiebers auch die Lymphocytenkurve tiefer, um jedoch dann wieder auf über 90% anzusteigen, bei immer noch normalen Gesamtleukocytenzahlen. Nach 7 Monaten finden sich bei gutem Allgemeinbefinden und keinen sonstigen Symptomen immer noch eine Lymphocytose von 90%. Eine dem Blutbefund parallel gehende sekundäre Anämie ist nach dieser Zeit stark in Erscheinung getreten. Die Trombocytenzahl wie im Anfang in normaler Höhe.

Beurteilung der Fälle und Schlußfolgerungen.

Was läßt sich nun aus diesen beschriebenen Fällen ersehen? Bei allen 4 Fällen handelte es sich um eine außerordentlich starke Lymphocytose, die zum Teil Werte von über 90% erreichte. Die Leukocytengesamtzahl war bis auf den letzten Fall ebenfalls stark vergrößert. Begleitet waren sämtliche Fälle von einer mäßigen sekundären Anämie, die sich bei 2 der Fälle wieder völlig normalisierte. Das neutrophile Blutbild zeigte eine, besonders bei Fall 3, ziemlich ausgeprägte Linksverschiebung. Bei sämtlichen Fällen finden wir die von so vielen Autoren beschriebene Buntheit in der Lymphocytenmorphologie. Es fanden sich große und kleine Lymphocyten, besonders dunkelgefärbte, bis zu 3% solche mit gelapptem Kern (Riederform) und bis zu 7% (Fall 4!) mit Kernnukleolen. Die Oxydasereaktion war bei allen 4 Fällen negativ.

Das Allgemeinbefinden war bei allen, bis auf den 4. Fall nur mäßig verschlechtert. Konstitutionell und familienanamnestisch ließ sich in keinem der Fälle ein Anhalt für die besondere Blutreaktionsweise nachweisen. Bei dem 1. Fall wurde das Blutbild des vierjährigen Sohnes untersucht und völlig normal befunden, wenn man eine mäßige Lymphocytose dem jugendlichen Alter zuschreibt. Beim

3. Fall zeigten die Blutbilder beider Eltern völlig normale Werte, und bei dem Sohn von Fall 4 fanden sich klinisch und im Blutbild ebenfalls keine Zeichen für eine bestimmte konstitutionelle lymphogene Veranlagung. Keiner der genannten Personen gehörten dem Status thymo-lymphaticus an. Die 3 ersten Fälle waren alle unter 30 Jahre alt, entsprechend dieser in der Literatur angegebenen Altershöchstgrenze für das Auftreten der lymphatischen Reaktion.

Bei Fall 1 ließ sich im Anfang eine akute Leukämie nicht ausschließen. Der pötzliche Beginn, das Fehlen einer vorangegangenen Angina, die Lymphdrüsen-, Leber- und Milzschwellungen, das hohe Fieber und vor allem das weiße und rote Blutbild ließen die Anfangsdiagnose lymphatische Leukämie als sehr wahrscheinlich erscheinen Die beobachtete Buntheit in der Form der Lymphocyten läßt sich ja nach Ansicht der meisten Autoren nicht mit Sicherheit differenzialdiagnostisch verwerten. Auffällig war, wie gesagt, das gute Allgemeinbefinden. Die sekundäre Anämie paßte ebenfalls zur Diagnose, sollen sich doch gerade die lymphatische Reaktion und die lymphatische Leukämie durch das Fehlen einer Anämie unterscheiden. *(Brogsitter).*

Das Bild änderte sich nach etwa dem 16. Krankheitstage. Die Drüsen verschwanden, der Milztumor ging rasch zurück und das Blutbild zeigte die Tendenz, sich der Norm zu nähern.

Nach einem halben Jahr bestand bei der Nachuntersuchung wieder ein völlig normales Blutbild, die sekundäre Anämie war verschwunden. Dieser Zustand hält bis heute an.

Es konnte also nachträglich erst die richtige Diagnose einer lymphatischen Reaktion gestellt werden, wobei man einen unbekannten Infekt als Auslösungsursache und eine unbekannte Eintrittspforte (Tonsillen o. B.) annehmen muß.

Ähnlich, wenn auch viel schwerer, verlief Fall 2. Wenn gleich sich dieses Krankheitsbild wohl mehr dem des *Pfeiffer*'schen Drüsenfiebers nähert. Auch hier mußte, besonders auf Grund der Trombopenie und der in diesem Fall dadurch hervorgerufenen schweren Zahnfleisch-, Haut- und Nasenblutungen zunächst eine lymphatische Leukämie angenommen werden. Interessant ist, daß sich im Verlauf der

Krankheit noch eine Polyarthritis und Endocarditis ausbildete. Auf Grund des Verlaufes konnte auch hier die anfängliche Annahme einer lympathischen Leukämie fallen gelassen werden, das Blutbild zeigt wieder, zwar noch erhöhte, aber doch fast normale Werte. Die noch nach über drei Monaten bestehende Lymphocytose von 38% darf bei der normalen Gesamtleukocytenzahl und dem ebenfalls wieder normal gewordenen roten Blutbild als pyhsiologisch angesehen werden.

Man muß annehmen, daß in diesem Fall ein wesentlich schwererer Infekt vorgelegen haben muß als bei Fall 1. Es kam hier außer der Schädigung des lymphatischen Apparates noch zu einer erheblichen Schädigung des Knochenmarkes. Es gehört dieser Fall zu den seltenen lymphatischen Reaktionen mit hämorrhagischer Diathese, der dadurch anfangs die Diagnose akute lymphatische Leukämie wahrscheinlich machte. Das hier anzunehmende Virus muß also am lymphatischen Apparat, am Knochenmark, an den Gelenken und am Herzmuskel schädigend eingewirkt haben. Da das Krankheitsbild mit einer schweren eitrig-schmierig belegten Tonsillitis begann, mußten die Tonsillen in diesem Fall als Eingangspforte für das Virus angesehen werden. In Analogie zu den übrigen Schädigungen muß aus diesem Verhalten doch geschlossen werden, daß das Auftreten einer so hochgradigen Lymphocytose doch auch als Schädigung des lymphatischen Apparates aufgefaßt werden muß, das heißt, daß die sonst physiologisch erscheinende geringe Lymphocytose unter der Einwirkung eines oder verschiedener Vira ins Pathologische umschlägt. Mit dem Verschwinden der übrigen Krankheitserscheinungen geht auch die hochgradige Lymphocytose langsam aber stetig zurück.

Als Beweis dafür ist der 3. Fall aufgeführt. Wir sehen hier ein selten beschriebenes periodisches Schwanken einer zeitweilig außerordentlich hochgradigen Lymphocytose bei einem ebenfalls jugendlichen Individuum von 18 Jahren. Es handelt sich hier um eine schubweise auftretende Polyarthritis rheumatica, die ganz regelmäßig den Verlauf von 255 Krankheitstagen von einer lymphatischen Reaktion im Blutbild begleitet war, mit ebenfalls ganz streng parallel gehender Leukocytenzahlenkurve. Zum Teil näherte sich das Bild sogar dem einer Agranulocytose mit außerordentlich niedriger Leuko-

cytengesamtzahl bei Überwiegen der Lymphocyten. Dieses Bild zeigte sich jedoch immer nur kurze Zeit, um dann wieder einer ausgesprochenen lymphatischen Reaktion mit hohen Leukocytengesamtzahlen Platz zu machen. Es kam hierbei gleichfalls zu einer Herzmuskelschädigung als Ausdruck eines anderen Angriffspunktes des gleichen Virus.

Der Fall konnte wenigstens im Anfang so gedeutet werden. Der weitere Verlauf und die Obduktion zeigten jedoch, daß die Annahme einer einfachen lymphatischen Reaktion, gewissermaßen als Begleitsymptom des ganzen Krankheitsbildes im Blut, nicht berechtigt war. Es wäre dabei allerdings zu überlegen, ob es sich hier nicht doch vielleicht um einen Übergang einer lymphatischen Reaktion zu einer echten, von ihr sich nur graduell unterscheidenden lymphatischen Leukämie handelte. Es wäre also wieder ein Beweis für die Unfähigkeit des Körpers, den einmal beschrittenen andersartigen Weg der Abwehr eingedrungener Erreger ins normal-physiologische Geschehen zurückzuführen. Der Körper verschwendet sich scheinbar unter der Einwirkung eines bestimmten Virus in der Bildung von einer zwar enormen Menge in der Abwehr aber unzureichenden Art der Bakterienfreßzellen. Diese Tatsache widerlegt wieder die alte Theorie von *Türk,* daß es dem Körper eben im normalen Geschehen nicht möglich ist, ohne schwere Schädigung, die Leukocyten durch Lymphocyten zu ersetzen.

Der 4. Fall dokumentiert schlagend wieder die so oft beobachtete Schwierigkeit der Anfangsdiagnose. Der Aufnahmebefund mit seinem hohen Fieber, dem sehr schweren Allgemeinzustand, den Drüsen-, Leber- und Milzschwellungen, der hohen Lymphocytose von 90% und der schweren Anämie, ließ mit großer Wahrscheinlichkeit die Diagnose akute lymphatische Leukämie stellen. Da jedoch die Temperatur nach dem 8. Tag schon völlig verschwunden war, die genannten Organschwellungen zurückgegangen waren und sich die Patientin überraschend schnell erholt hatte, mußte auf Grund des sicher vorausgegangenen grippalen Infektes und der Senkung der Lymphocytenkurve mit einer lymphatischen Reaktion gerechnet werden. Auffällig blieb jedoch immer die geringe Höhe der Gesamtleukocytenzahl

und das für lymphatische Reaktion ungewöhnliche Alter von 57 Jahren. Die sekundäre Anämie war völlig beseitigt, was ebenfalls als prognostisch günstiges Zeichen zu verwerten war. Da jedoch der Verlauf gezeigt hat, daß die Lymphocytenkurve wieder angestiegen ist, sich die sekundäre Anämie wieder eingestellt hat, bei immer gutem Allgemeinbefinden und immer noch niedrigen Leukocytengesamtzahlen muß auch an die Möglichkeit einer aleukämischen lymphatischen Leukämie gedacht werden. *Nägeli* schreibt, daß gerade diese Beobachtungen von Fällen mit fast normalen Leukocytenzahlen von 5000 bis 9000 diagnostisch die allerschwierigsten sind. Prognostisch muß die Frage, ob sich aus diesem Bild später noch eine echte lymphatische Leukämie mit hohen Leukocytenzahlen ausbildet oder ob es sich doch um eine schwere, sich lang hinziehende lymphatische Reaktion auf irgend eine auslösende Noxe (grippaler Infekt) handelt, offenbleiben. Sind doch sichere lymphatische Reaktionen mit einer Dauer von über 2 Jahren beschrieben worden *(Schwarz)*.

Da aber von fast sämtlichen Autoren der Übergang einer lymphatischen Reaktion in eine lymphatische Leukämie abgelehnt wird, muß man leider bei dem fließenden Übergang der Blutbilder beider Erkrankungen diese Frage ebenfalls offenlassen. Die Ähnlichkeit läßt jedoch trotzdem, wie schon oben ausgeführt, die Vermutung zu, daß in ätiologischer Hinsicht Beziehungen bestehen. Der Unterschied würde sich dann nur in der verschiedenen Virulenz des oder der Erreger darstellen. Dabei ist die Lymphocytose nicht als Begleitsymptom, sondern als Krankheit sui generis zu werten.

Zusammenfassend ist zu sagen, daß zum Auftreten einer lymphatischen Reaktion im Blut doch wohl eine gewisse Disposition gehört, die scheinbar nur dem jugendlichen Alter eigen ist, und die sonst klinisch in keiner Weise festzustellen ist. Weiterhin muß ein noch unbekanntes Virus als Erreger in Frage kommen, das übertragbar und spezifisch ist und noch an anderen Stellen des Körpers angreifen kann, das heißt an Knochenmark, Gelenken und Herzmuskel. Dieses Virus muß zum Teil die Tonsillen, zum Teil eben-

falls noch unbekannte Pforten zum Eintritt in den Körper benutzen. Die starke Lymphocytose bedeutet zwar eine Schädigung des Organismus als Folge des Virusgiftes, stellt aber trotzdem eine, wenn auch ungenügende Abwehr dar, die im Gegensatz zur lymphatischen Leukämie in einiger Zeit wieder zur Norm zurückkehrt. Eine sichere differenzialdiagnostische Unterscheidung dieser beiden Krankheiten im Frühstadium ist oft äußerst schwer und fast unmöglich. Ein Übergang einer lymphatischen Reaktion in eine echte lymphatische Leukämie ist wohl theoretisch denkbar, bisher aber noch in keinem Fall bewiesen worden.

Zum Schluß der Arbeit ist es mir eine angenehme Pflicht, Herrn Prof. Dr. *Deusch*-Mainz für die Überlassung der Arbeit und für die freundlichst gewährte Unterstützung zu danken.

Literaturverzeichnis

1. *Albertini, A. v., Gasser* und *F. Wuhrmann:* Fol. haematol. 54 1936.
2. *Arneth, G.:* Münch. med. Wochenschr. 423 1925.
3. *Brogsitter, A.:* Fol. haematol. Arch. 31 1225.
4. *Bessau:* Berl. Gesellsch. für Kinderheilkunde 37.
5. *Benedict, H.:* Zentralbl. für innere Medizin 29 1073.
6. *Bruin, M. de:* Nederl. Tijdschr. Geneesk. II 5828 1930.
7. *Deussing, R.:* Berl. klin. Wochenschr. 434 1918.
8. *Feer, E.:* Wochenschr. für Kinderheilkunde 42 1929.
9. *Friedmann, V.* und *Elkoles, A.:* Deutsche med. Wochenschr. 1097 1931.
10. *Glanzmann, E.:* Abh. Kinderheilkunde H. 25 1930.
11. *Hartwich, A.:* Deutsche med. Wochenschr. 238 1929.
12. *Hofmeier:* Berl. Gesellsch. für Kinderheilkunde 37.
13. *Jagic* und *Spengler:* Klinik und Therapie des Blutkreislaufs 1928.
14. *Königsberger:* Archiv für Kinderheilkunde 80 1927.
15. *Kreis, H.* und *Mittelbach, M.:* Med. Klin. I. 397 1934.
16. *Lange, C. de:* Monatsschr. für Kinderheilkunde 102 1937.
17. *Lenhartz:* Archiv für innere Medizin 1928.
18. *Marchand, Fr.:* Deutsches Archiv für klinische Medizin 110, 359 1913.
19. — Med. Klinik 48 1924.
20. *Naegeli:* Blutkrankheiten und Blutdiagnostik 1931.
21. *Schulz, W.:* Klin. Wochenschr. 1930.
22. *Schwarz, E.:* Wiener Archiv für innere Medizin 19 H. 2.
23. — Klin. Wochenschr. 1930.
24. *Stepp, W.* und *Wendt, H.:* Deutsche med. Wochenschr. 645 1930.
25. *Türk:* Wiener klin. Wochenschr. 157 1907.
26. *Wendt, H.:* Med. Klinik II 1593 1931.
27. *Wiseman, Bruce, K. and Doan, Ch. A.:* Amerik. Rev. Tbc. 30 1934.

Lebenslauf

Ich, Hermann, Wilhelm, Julius Hochgesand wurde am 12. I. 12 in Bensheim a. d. B. als Sohn des damaligen Regierungsbaumeisters Gustav Hochgesand und seiner Frau Christine, geb. Nebel geboren. Ich bin arischer Abstammung. Ich besuchte das Gymnasium zu Bensheim, nachdem ich auch dort die Volksschule erledigt hatte, um dann später, nach Versetzung meines Vaters nach Mainz als Stadtbaurat, am dortigen Realgymnasium die Reifeprüfung im Jahre 1930 zu bestehen.

Ich studierte Medizin in Gießen wo ich auch das medizinische Physikum mit sehr gut bestand, in Freiburg, Königsberg und München. In München machte ich am 15. XII. 36 mit gut das Staatsexamen. Seit dem 28. X. 36 bin ich als Mediziner praktisch am Krankenhaus in Mainz tätig. Während meiner Studienzeit war ich 10 Wochen im freiwilligen Arbeitsdienst und 3 Wochen in einem Wehrsportlager. Im Oktober 37 nahm ich mit Erfolg an einem Jungärztelehrgang auf der Führerschule der deutschen Ärzteschaft in Alt-Rehse teil. Ich bin seit Juli 33 in der SA und seit 1. V. 37 Parteianwärter.